

# Fell

## Haartypen

Tierhaare können, gemäß ihrer Eigenschaften und Funktionen, in drei Grundtypen eingeteilt werden:

- Deckhaar (mechanischer Schutz vor Umwelteinflüssen, inner- und zwischenartliche Kommunikation),
- Unter-/ Wollhaar (Thermoregulation),
- Grannen- (Stützfunktion) oder Sinneshaar (Tast-/ Spürhaare am Kopf, Leithaare am Rumpf; räumliche Objekterkennung).

Bei Kaninchen sind die Haarfollikel der Haut in Gruppen angeordnet: Eine Gruppe besteht in der Regel aus einem zentralen primären Haarfollikel (Grannenhaar), der von zwei bis vier seitlichen primären Haarfollikeln (Deckhaar) und 20 bis 50 sekundären Haarfollikeln (Unterhaar) umgeben ist.<sup>1)</sup>

## Haarlängen und -strukturen

Hauskaninchen können weiters unterschiedliche Haarlängen oder Haarstrukturen aufweisen. Für Rassekaninchen<sup>2)</sup> gibt es folgende Gruppierungen: Normalhaar, Langhaar (Bartkaninchen, Angora, Fuchskaninchen, Jamora, Löwenkopfkanninchen), Kurzhaar (Rexkaninchen) und Strukturhaar (Satinkaninchen).

## Bänderung bei wildfarbigem Haar

Siehe auch: [Pigmenttyp-Umschaltung](#).

E. Contes untersuchte „über viele Jahre hinweg“ Haarcharakteristika bei normalhaarigen Rassekaninchen „vorwiegend mit wildgrauer Färbung“ oder „auch andere, z.B. chinchillafarbige oder eisengraue Tiere, Weiß- und Schwarzgrannen“ (ZDK Standard). Er hielt seine Beobachtungen „penibel“ fest und erstellte „nahezu 600 Präparate“. Daraus<sup>3)4)</sup> ging hervor:

- „Die Deckhaarlänge der Normalbehaarung bei großen Rassen liegt bei 4 cm, bei mittleren Rassen bei 3,5 cm und bei kleinen Rassen bei 3 cm.“
- Das **Deckhaar** (ebenso das Leithaar) hat **vier Farbzonen**: Spitzenzone (2-5 mm) – helle Wildfarbzone (4-6 mm) – Dunkelzone (2-3 mm) – Unterfarbzone.  
Das **Unterhaar** hat **drei Farbzonen**: Spitzenzone, „Kränzchenfarbzone“ (2-3 mm) – helle Zwischenfarbzone (ca. 5 mm) – Unterfarbzone.  
Das **Grannenhaar** hat **zwei Farbzonen**.
- Bei schwarzwildfarbigen Kaninchen sind die Spitzen aller Haararten schwarz oder sehr dunkel gefärbt.
- Bei eisengrauen Tieren haben die Unterhaare nur zwei Farbzonen (keine Zwischenfarbe), es wird insgesamt mehr Eumelanin ins Haar eingelagert, und die dunklen Zonen sind relativ länger.
- Im Genick und zwischen den Ohren ist Deckhaar nur spärlich vorhanden; der Nackenkeil und die

hinteren Ohrenhälften sind frei von Grannenhaar.

- Bei mittlerer Deckhaarlänge (~35 mm) überragt das Deckhaar das Unterhaar um „mindestens 7 bis 8 mm“ (entspricht Spitzen- und Wildfarbzone).
- Die Länge der Unterfarbe beträgt „höchstens 2/3 der Deckhaarlänge“.

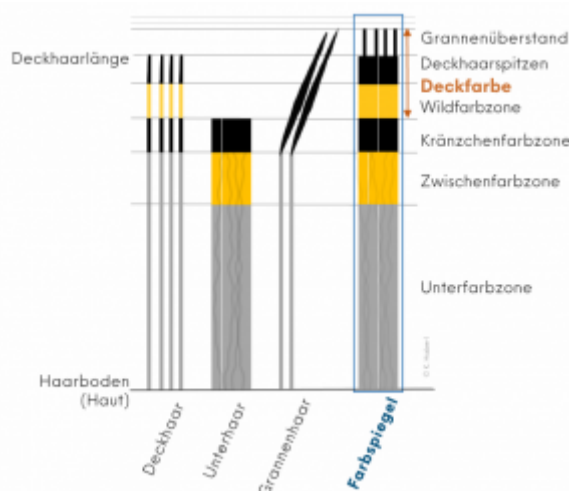


Abb. 1: Schematische Darstellung zur Veranschaulichung der Bänderung bei wildfarbigem Fellhaar, nach Contes (Contes, 2003<sup>5</sup>; Contes, 2008<sup>6</sup>; Contes, 2011<sup>7</sup>)

Bei Rexkaninchen liegen die dunklen Deck- und Unterhaarspitzen sowie die Wildfarbzone des Deckhaars und die Zwischenfarbzone des Unterhaars auf etwa gleicher Höhe, weshalb keine Kränzchenzone gebildet wird.<sup>8</sup>

Die folgenden Kapitel – Normalhaar, Langhaar, Kurzhaar, Strukturhaar – enthalten Ergebnisse weiterer, späterer Untersuchungen.

## Normalhaar

Oznurlu *et al.*, 2009<sup>9</sup>) analysierten mikroskopisch Rückenhautgewebe von zehn weiblichen und zehn männlichen Weißen Neuseeländern und zählten durchschnittlich 41,3 Haarfollikel pro mm<sup>2</sup> (6,6 primäre Haarfollikel und 34,7 sekundäre Haarfollikel; Tabelle 2, [Langhaar](#)).

Diribarne *et al.*, 2011<sup>10</sup>) – siehe [Kurzhaar](#).

Neirurerová *et al.*, 2019<sup>11</sup>) zogen auf internationalen Kaninchenausstellungen in Nitra (Slowakei) über einen Zeitraum von fünf Jahren Haarproben von insgesamt 153 (Groß-)Chinchillakaninchen. Es wurden jeweils 10 Deckhaare aus dem Bereich der Schulter, des Rückens und des Oberschenkels gesammelt und anschließend deren Breite und Länge, sowie, mittels weiteren je 10 Deckhaaren, bestimmte Farbcharakteristika (Länge der Unterfarbzone, Ticking, Kränzchenzone) bestimmt.

**Tabelle 1:** Durchschnittliche Ergebnisse der ausgewählten Parameter (Neirurerová *et al.*, 2019)

Parameter	Schulter (mm)	Rücken (mm)	Oberschenkel (mm)
Maximale Breite des Deckhaars	0,106 ± 0,015	0,113 ± 0,019	0,104 ± 0,016
Gesamtlänge des Deckhaars	35,8 ± 5,254	36,4 ± 5,321	37,9 ± 3,947
Länge der Unterfarbzone	26,4 ± 5,619	26,9 ± 4,523	27,6 ± 3,484
Länge der „intermediate colour“ (Ticking)	4,8 ± 1,363	4,3 ± 1,336	5,1 ± 1,449

Länge der „terminal black line“ (Kränzchenzone)	4,7 ± 2,296	5,3 ± 1,996	5,3 ± 1,512
---	-------------	-------------	-------------

### Langhaar

Oznurlu *et al.*, 2009<sup>12)</sup> untersuchten neben Neuseeländern auch Angorakaninchen - diese wiesen eine signifikant größere Anzahl von Haarfollikeln pro Flächeneinheit auf, besonders von sekundären Haarfollikeln.

**Tabelle 2:** Ergebnisse histomorphometrischer Analysen von Haarfollikeln - Anzahl pro 1 mm<sup>2</sup>, Biopsie im Monat November (Oznurlu *et al.*, 2009)

Gruppe	Anzahl primärer Haarfollikel		Anzahl sekundärer Haarfollikel		Anzahl Haarfollikel gesamt	
	Nach Geschlechtern	Allgemein	Nach Geschlechtern	Allgemein	Nach Geschlechtern	Allgemein
Angora (weiblich, n=10)	4,1 ± 0,5	4,1 ± 0,5	88,4 ± 23,4	78,1 ± 22,6	92,6 ± 23,1	82,1 ± 22,7
Angora (männlich, n=10)	4,0 ± 0,5		67,8 ± 17,4		71,8 ± 17,7	
Neuseeländer (weiblich, n=10)	6,8 ± 0,5	6,6 ± 0,6	39,3 ± 4,2	34,7 ± 6,1	46,1 ± 4,5	41,3 ± 6,5
Neuseeländer (männlich, n=10)	6,4 ± 0,4		30,0 ± 3,9		36,4 ± 4,1	

### Kurzhaar

Diribarne *et al.*, 2011<sup>13)</sup> fanden bei Rexkaninchen keinen signifikanten Unterschied zwischen der Länge des Deck- und Grannenhaars („outer coat“) und der Länge des Unterhaars („inner coat“), wohingegen bei normalhaarigen Kaninchen das „outer coat“ um 9,8 mm länger war. Die durchschnittliche Länge des Fellhaars war bei Rexkaninchen geringer als bei normalhaarigen Tieren. Die Haardurchmesser verteilten sich folgendermaßen:

- Normalhaar: Unterhaar - 6-20 µm (Peakmaximum bei 14 µm); Grannenhaar - 45-65 µm (Peakmaximum bei 55 µm); Deckhaare verteilten sich dazwischen;
- Rexhaar: Unterhaar - 6-20 µm (Peakmaximum bei 15 µm, d.h. im Vergleich zu Normalhaar zu größerem Durchmesser hin verschoben); für Deck- und Grannenhaar war kein Peak feststellbar.

Bei Rexkaninchen ähnelte die Struktur der primären Haarfollikel jener der sekundären, außerdem wurde eine größere Anzahl an sekundären Haarfollikeln festgestellt.

**Tabelle 3:** Haareigenschaften von Rex- im Vergleich zu normalhaarigen Kaninchen (Diribarne *et al.*, 2011)

Haartyp	Tierzahl	Gewellte Vibrissen vorhanden	Mittlere Länge „outer coat“ (mm)	Mittlere Länge „inner coat“ (mm)	Anteil Unterhaare mit Durchmesser ≤ 20 µm (%)	Anteil Deckhaare mit 20 µm < Durchmesser ≤ 45 µm (%)	Anteil Grannenhaare mit 45 µm < Durchmesser (%)

Haartyp	Tierzahl	Gewellte Vibrissen vorhanden	Mittlere Länge „outer coat“ (mm)	Mittlere Länge „inner coat“ (mm)	Anteil Unterhaare mit Durchmesser $\leq 20 \mu\text{m}$ (%)	Anteil Deckhaare mit $20 \mu\text{m} < \text{Durchmesser} \leq 45 \mu\text{m}$ (%)	Anteil Grannenhaare mit $45 \mu\text{m} < \text{Durchmesser}$ (%)
Normalhaar	54	Nein	$33,4 \pm 3,3$	$23,6 \pm 2,1$	93,1	5,4	1,5
Rex (INRA, Frankreich)	44	Ja	$18,9 \pm 1,9$		95,9	3,7	0,4

## Strukturhaar

## Fellhaarwechsel

Allain, 2021<sup>14)</sup> (S. 106) erklärte:

### Jugendlicher Fellhaarwechsel bei heranwachsenden Kaninchen

„Bei jungen Kaninchen gibt es drei Felltypen: 1) Das Fell neugeborener Kaninchen hört auf zu wachsen, wenn das Tier (einer durchschnittlich großen Rasse) etwa 0,4 kg wiegt; 2) Das Jungtierfell ist, abhängig vom Gewicht des Tieres, mit etwa acht bis zehn Wochen ausgereift; 3) Das Fell subadulter Kaninchen ist ab etwa fünf Monaten ausgereift.“

### Saisonaler Fellhaarwechsel bei erwachsenen Kaninchen

„Fellhaarwechsel bei erwachsenen Kaninchen werden vom jahreszeitlichen Wechsel der Tageslänge bestimmt und finden im Frühjahr und Herbst statt. Im Frühjahr ist der Verlust des Winterfells deutlich sichtbar; der Verlauf ist jedoch langsam und unregelmäßig – im Sommer wird selten ein stabiler Zustand erreicht. Das Sommerfell ist kurz und dünn, da sich sekundäre Haarfollikel zurückbilden, ohne dass das Haar ersetzt wird. Im Herbst werden alle Haarfollikel in relativ kurzer Zeit reaktiviert, und das Fellhaar wird lang und dicht.“

[sinngemäß übersetzt, Anmerkung KH]

4 5 858

1) , 10) , 13)

Diribarne, M., Mata, X., Chantry-Darmon, C., Vaiman, A., Auvinet, G., Bouet, S., ... & Guérin, G. 2011. A deletion in exon 9 of the LIPH gene is responsible for the rex hair coat phenotype in rabbits (*Oryctolagus cuniculus*). PLoS One, 6(4), e19281.

2)

Vogt, W., Olinger, R., Haman, U., Eber, M., Caithamlova, D., Weissenbacher, Y. 2024. Europa Standard. Herausgeber: Standardkommission der Sparte Kaninchen im Europäischen Verband für Geflügel-, Tauben-, Vogel-, Kaninchen- und Caviazucht. 03-2024.

3) , 5)

Contes, E. 2003. Die Behaarung des Normalhaarfells und die Haarfarbzonen der Haararten. Kaninchen 4/2003. Deutscher Bauernverlag. 12-13.

<sup>4)</sup> <sup>6)</sup>

Contes, E. 2008. Kritische Anmerkungen zur Fellhaar- und Farbbeschreibung – Untersuchung der Haararten und Farbzonen bei wildfarbigen Normalhaarrassen. Kaninchenzeitung 13/2008. HK-Verlagsgesellschaft. 12-15.

<sup>7)</sup>

Contes, E. 2011. Unsere Standards und deren Überbetonung der „Unterwolle“ – Anmerkungen bezüglich der Haararten des Kaninchens. Kaninchenzeitung 19/2011. HK-Verlagsgesellschaft. 16.

<sup>8)</sup>

Contes, E. 2011. Anmerkungen zur Haarstruktur unserer Rexkaninchen. Kaninchenzeitung 14/2011. HK-Verlagsgesellschaft. 25.

<sup>9)</sup> <sup>12)</sup>

Oznurlu, Y., Celik, I., Sur, E., Telatar, T., & Ozparlak, H. 2009. Comparative skin histology of the white New Zealand and Angora rabbits. J Anim Vet Adv, 8, 1694-701.

<sup>11)</sup>

Neirurerová, P., Fik, M., Andreji, J., & Mamojková, E. 2019. Analysis of coat quality of Chinchilla rabbit breed. Acta fytotechn zootech, 22(1), 17-20.

<sup>14)</sup>

Allain, D. 2021. Genetics of fibre and fur production in rabbits. In: The genetics and genomics of the rabbit (pp. 104-119). Wallingford UK: CABI. ISBN: 9 781 78064 3342.

From:

<http://www.wikikanin.de/> - **Wikikanin**

Permanent link:

<http://www.wikikanin.de/doku.php?id=anatomie:fell&rev=1762104766>

Last update: **2025/11/02 18:32**

