Ohrerkrankungen

Abb. 1: Beschreibung von "Ohrentzündungen" von Emil Felden, 1916In dem Buch „Die Kaninchenzucht“ von Felden, 1916[1)] wurden u. a. „*Ohrenentzündungen*“ beschrieben, die infolge von Verletzungen oder dem Eindringen von Fremdkörpern entstehen können. Weitere Ursachen wären Ansammlungen von Staub, Schmutz sowie Ohrenschmalz, die den inneren Gehörgang verstopfen. Erkennbar sei die Erkrankung durch Kopfschütteln, Kopfschiefhaltung zur Seite des erkrankten Ohres, dem Reiben der Ohrgegend mit den Pfoten und letztlich durch den Ausfluss von übel riechendem Eiter.

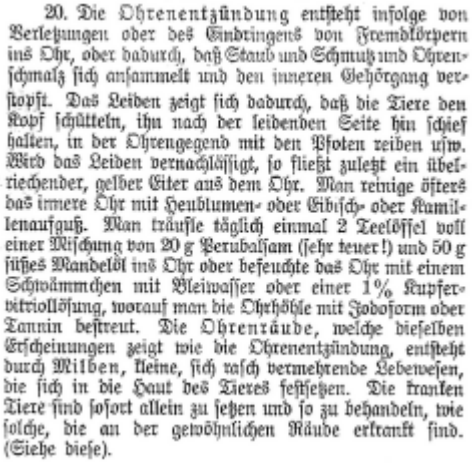
20. Die Ohrenentzündung entsteht infolge von Verletzungen oder des Eindringens von Fremdkörpern ins Ohr, oder dadurch, daß Staub und Schmutz und Ohrenschmalz sich ansammelt und den inneren Gehörgang verstopft. Das Leiden zeigt sich dadurch, daß die Tiere den Kopf schütteln, ihn nach der leidenden Seite hin schief halten, in der Ohrengegend mit den Pfoten reiben usw. Wird das Leiden vernachlässigt, so fließt zuletzt ein übelriechender, gelber Eiter aus dem Ohr. Man reinige öfters das innere Ohr mit Heublumen- oder Eibisch- oder Kamillenaufguß. Man träufle täglich einmal 2 Teelöffel voll einer Mischung von 20 g Perubalsam (sehr teuer!) und 50 g süßes Mandelöl ins Ohr oder befeuchte das Ohr mit einem Schwämmchen mit Bleiwasser oder einer 1% Kupfervitriollösung, worauf man die Ohrhöhle mit Jodoform oder Tannin bestreut. Die Ohrenräude, welche dieselben Erscheinungen zeigt wie die Ohrenentzündung, entsteht durch Milben, kleine, sich rasch vermehrende Lebewesen, die sich in die Haut des Tieres festsetzen. Die kranken Tiere sind sofort allein zu setzen und so zu behandeln, wie solche, die an der gewöhnlichen Räude erkrankt sind. (Siehe diese).

Otitis

Behandlungsmöglichkeiten

Chirurgische Behandlung

Tabelle: Chirurgische Behandlungsmöglichkeiten von Otitis media und/ oder externa

Methode	Referenz	Anmerkungen
Partial/ lateral ear canal ablation, PECA/ LECA	Willems *et al*., 2025[2)]	Retrospektive Fallserie: 25 Kaninchen (25/25 Widderkaninchen; zwischen zwei und neun Jahre alt); häufigste, vom Besitzer berichtete Symptome: keine (17/25), Schwellungen am Ohrgrund (7/25), Appetitstörung (3/25), Teilnahmslosigkeit (3/25); zusätzlich festgestellte Krankheitsbilder: Zahnerkrankungen (9/25), Übergewicht (5/25), Schnupfen (4/25), Dakryozystitis (4/25), Harnwegserkrankungen (4/25); präoperativ mindestens 1 mit Weichgewebe gefüllter äußerer Gehörgang mittels CT bestätigt; Datenherkunft: 2 Institutionen (Deutschland); Prävalenz-Zeitraum: 2015-2023
	Favier *et al*., 2025[3)]	Retrospektive Fallserie: 26 Kaninchen (23/26 Widderkaninchen; zwischen sechs Monate und 6 Jahre 6 Monate alt); häufigste Symptome: Gleichgewichtsstörung (12/26), Gesichtslähmung (9/26), Ohrstenose (7/26), Appetitstörung (6/26), Niesen (5/26); Otitis media präoperativ mittels CT bestätigt (weiters festgestellt: 2x Zahnabszesse, 1x intrakranieller Abszess); Datenherkunft: 1 Tierklinik (Frankreich); Prävalenz-Zeitraum: 02/2021-09/2023

Methode	Referenz	Anmerkungen
Partial ear canal ablation and lateral bulla osteotomy, PECALBO	Eatwell *et al.*, 2013[4]	Fallserie: 6 Kaninchen (6/6 Widderkaninchen; zwischen zwei und vier Jahre alt); Symptome: Schwellungen am Ohrgrund, gelegentliches Kopfschütteln und Kratzen; Otitis media präoperativ mittels CT bestätigt; Zeitraum: 09/2011-08/2012
	Dobberstein *et al.*, 2023[5]	20 Kaninchen (12/2009-09/2021)
Lateral ear canal resection and bulla osteotomy with marsupialization, LECARBOM	Monge *et al.*, 2023[6]	Retrospektive Fallserie: 42 Kaninchen (33/42 Widderkaninchen; zwischen 7 Monate und 8 Jahre alt), 48 operierte Ohren; Vorstellungsgründe: 29/42 Kopfneigung, Gesichtslähmung (10/48 Ohren), 8/42 Otitis externa, 2/42 chronischer Schnupfen; Otitis media präoperativ mittels CT bestätigt (weiters: bei 38/42 Tieren Otitis externa); Datenherkunft: 1 Tierklinik (Frankreich); Prävalenz-Zeitraum: 02/2011-09/2021
Total ear canal ablation, TECA		
Total ear canal ablation and lateral bulla osteotomy, TECALBO	Chow *et al.*, 2011[7]	Fallbericht: 1 *Miniature Rex* (sieben Jahre alt)

---

2 3 620

1)

Felden, E. 1916. Die Kaninchenzucht. 2. Aufl. Stuttgart : Ulmer.

2)

Willems, A., Hetterich, J., Thöle, M., Pees, M., Fehr, M., & Reuschel, M. 2025. Evaluation of Lateral Ear Canal Ablation (LECA) as a Surgical Treatment Option for External Ear Canal Disease in Lop-Eared Pet Rabbits (Oryctolagus cuniculus). Animals, 15(8), 1142.

3)

Favier, S., Rafael, P., Zoller, G., & Ferrand, F. X. 2025. Surgical management of otitis media in pet rabbits by partial ear canal ablation without bulla osteotomy: a retrospective study of 26 cases. Journal of the American Veterinary Medical Association, 1(aop), 1-7.

4)

Eatwell, K., Mancinelli, E., Hedley, J., Keeble, E., Kovalik, M., & Yool, D. A. 2013. Partial ear canal ablation and lateral bulla osteotomy in rabbits. Journal of Small Animal Practice, 54(6), 325-330.

5)

Dobberstein, R. E. A., Brisson, B. A., McMillan, S., Oblak, M. L., Singh, A., Dutton, C. J., & Zhang, M. 2023. Perioperative complications and outcomes following partial ear canal ablation and lateral bulla osteotomy in pet rabbits: 20 cases (2009-2021). Journal of Small Animal Practice, 64(5), 350-358.

6)

Monge, E., Donnelly, T. M., Coutant, T., Bennett, R. A., & Pignon, C. 2023. Lateral ear canal resection and bulla osteotomy with marsupialization to treat otitis media in rabbits: forty-eight procedures. Veterinary Surgery, 52(8), 1100-1111.

7)

Chow, E. P., Bennett, R. A., & Whittington, J. K. 2011. Total ear canal ablation and lateral bulla osteotomy for treatment of otitis externa and media in a rabbit. Journal of the American Veterinary Medical Association, 239(2), 228-232.

From:
https://wikikanin.de/ - **Wikikanin**

Permanent link:
https://wikikanin.de/doku.php?id=krankheiten:ohrerkrankungen

Last update: **2025/10/01 22:55**