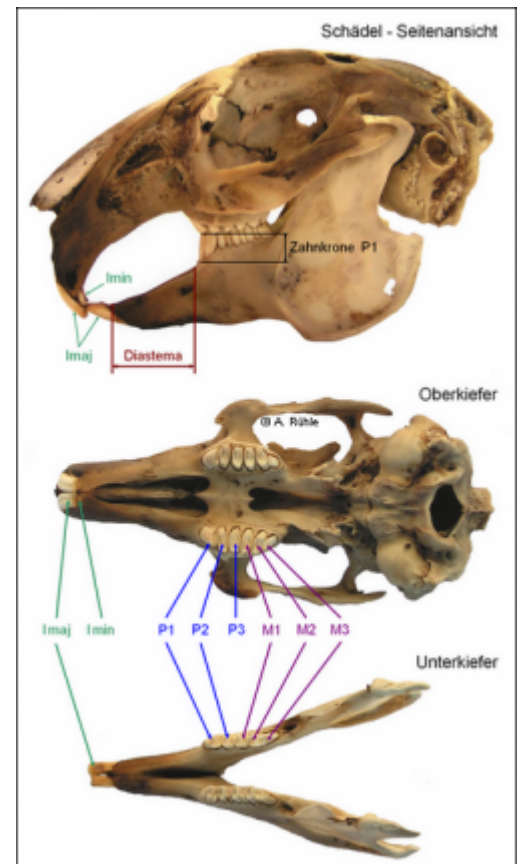


# Gebiss

Abb. 1: Schädel eines ausgewachsenen Kaninchens mit bleibendem Gebiss, aus Rühle (2017) Bis zu einem Alter von 3-5 Wochen verfügen Kaninchen über ein Milchgebiss mit 16 **Zähnen**. Gebisse, die aus Milchzähnen und bleibenden Zähnen bestehen, werden „diphyodont“ genannt. Die großen Schneidezähne haben keine Milchzahnvorgänger, sondern sind bereits zur Geburt als bleibende Zähne durchgebrochen, weshalb sie auch in der Zahnformel des Milchgebisses mit großen Buchstaben angegeben werden. Die kleinen Schneidezähne des Oberkiefers, auch Stiftzähne genannt, werden gewechselt. Die Molaren (Mahlzähne) haben keine Milchzahnvorgänger.



Das Milchgebiss verfügt in der oberen Kieferhälfte über 2 große Schneidezähne, 2 kleine Schneidezähne und 6 vordere Backenzähne, in der unteren Kieferhälfte über 2 große Schneidezähne und 4 vordere Backenzähne.

Zahnformel für das Milchgebiss:

$$\frac{2I \ 0c \ 3p \ 0m}{1I \ 0c \ 2p \ 0m}$$

$$1I \ 0c \ 2p \ 0m$$

I = Incisivus = Schneidezahn

C = Caninus = Eckzahn

P = Prämolare = Vormahlzahn

M = Molar = Mahlzahn

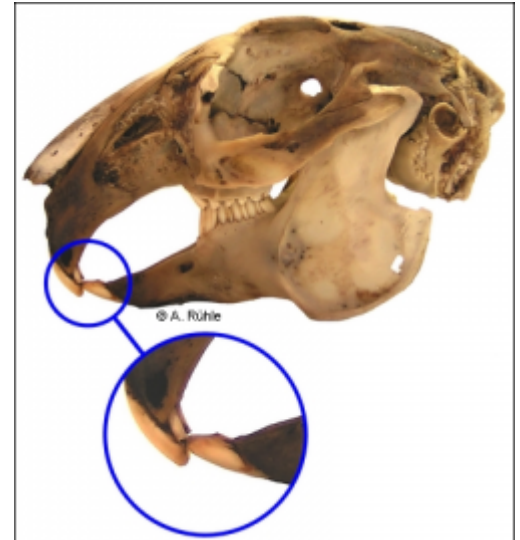
Das bleibende Gebiss der Kaninchen verfügt über 28 Zähne: in der oberen Kieferhälfte 2 große Schneidezähne, 2 kleine Schneidezähne, 6 vordere Backenzähne und 6 Backenzähne und in der unteren Kieferhälfte über 2 große Schneidezähne, 4 vordere Backenzähne und 6 Backenzähne.

Abb. 2: Schneide- und Stiftzähne des Kaninchens, aus Rühle (2017)

Zahnformel für das bleibende Gebiss des Kaninchens:

$\underline{2I} \quad 0C \quad 3P \quad 3M$

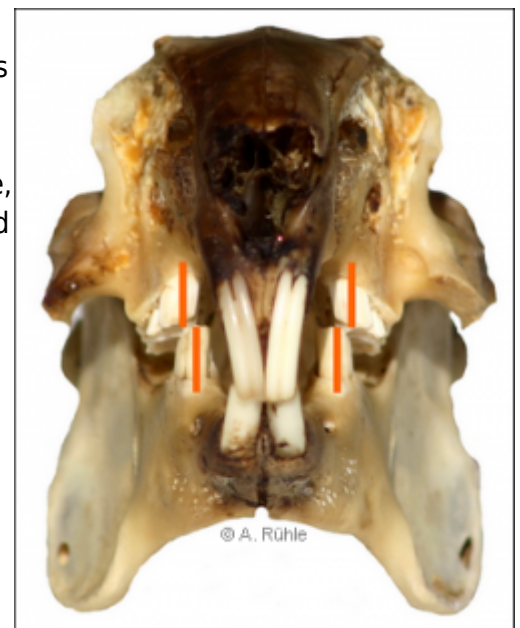
$1I \quad 0C \quad 2P \quad 3M$



Die kleinen Stiftzähne hinter den großen Schneidezähnen im Oberkiefer unterscheiden das Kaninchen vom Nagetier, diese haben nur die 2 großen Schneidezähne. Diese Stiftzähne haben keine Schneidkanten und sind am oberen Ende abgerundet. Auf ihnen liegen bei geschlossenem Maul die Schneidezähne des Unterkiefers auf. Sie erfüllen somit also die Funktion eines Widerlagers. Ein drittes Paar Schneidezähne formt sich, wird aber bereits kurz vor oder nach der Geburt verloren. Auf Grund der zusätzlichen Stiftzähne bezeichnet man Lagomorpha (Hasenartige) als „Duplicidentata“, während Rodentia (Nagetiere) zu den „Simplicidentata“ gezählt werden. In der Literatur wird von verschiedenen Autoren über eine „Hypodontie“ der Stiftzähne berichtet, dem erblich bedingten Fehlen dieser Zähne.<sup>1)</sup>

Abb. 3: Korrekt ausgebildetes Gebiss eines Kaninchens von vorn: die Mittellinien der Backenzahnreihe (orange) zeigen, dass die Mahlzähne bei geschlossenem Kiefer nicht direkt übereinander stehen, aus Rühle (2017)

Kaninchen verfügen über keine Eckzähne (Canini). Der zahnlose, große Freiraum zwischen den Schneide- und Backenzähnen wird „Diastema“ genannt.



Bei einem korrekt ausgebildeten Gebiss stehen die Mittellinien der Backenzahnreihen nicht direkt übereinander. Durch seitliche Verschiebung wird die Nahrung über den Gruben und Höckern der Flächen der Mahlzähne „zerrieben“. Die oberen Schneidezähne weisen in Längsrichtung Rillen auf und liegen vor den unteren Schneidezähnen.

2 2 1164

1)

Taglinger, K.; König, H. E. 1999. Makroskopisch-anatomische Untersuchungen der Zähne des Kaninchens (*Oryctolagus cuniculus*). Tierärztl. Mschr. 1999, 86, S. 129-135

From:

<http://wikikanin.de/> - **Wikikanin**

Permanent link:

<http://wikikanin.de/doku.php?id=anatomie:gebiss>

Last update: **2023/09/27 20:28**

